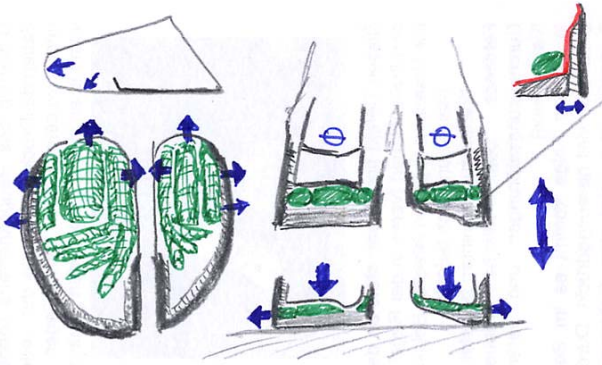




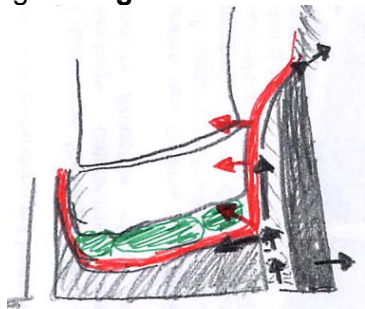
### Wanddefekt Weiße Linie Krankheit

Die Weiße Linie, deren Horn von den Lamellen der Wandlederhaut gebildet wird, ist - mechanisch gesehen - die Schwachstelle der Klaue. Sie verbindet wie eine Naht das harte Wandhorn mit dem der Sohle und wird im hinteren Drittel der Klaue durch die Kompression des Ballenpolsters stark beansprucht.



Bei schlechten Haltungsbedingungen (chemisch-bakterielle Hornzersetzung), strukturierten Böden (Punktbelastung), falscher Klauenpflege (dachartige Beschneidung der Sohle) und schlechter Hornqualität (Mangelercheinungen / Fütterungsfehler, Klauenrehe - mit Verbreiterung der Weißen Linie infolge Verlagerung der Klauenbeins) kommt es zu Einrissen – **lose Wand**.

Nach der Ablösung der Wand kommt es zum Eindringen von Dreck und Fremdkörpern in den Spalt, der dadurch wie mit einem Keil nach oben erweitert wird. Erreichen Bakterien die Lederhaut, kommt es zu einem Geschwür mit Eiterbildung – **eitrig-hohle Wand**.



Der Eiter wird, nachdem der Abfluß Richtung Fußungsfläche meist nicht möglich ist, zwischen Horn und Lederhaut nach oben gedrückt - bis zum Austritt am Kronsaum. Zusätzlich greift die Infektion oft auch auf den Sohlenbereich über (Sohlenwandgeschwür)

bzw. führt zur Bildung einer Doppelsohle. Bei diesen Defekten besteht die fachgerechte Behandlung in Funktioneller Klauenpflege mit Entlastung der erkrankten Stelle, wobei der Übergang zum gesunden Wandbereich verlaufend auszudünnen ist.

Im ungünstigen Fall durchbricht das Geschehen die Lederhaut und breitet sich Richtung Ballenpolster – Klauengelenk...aus (**komplizierter Wanddefekt**), was zu einer massiven Schwellung, Rötung und höherer Temperatur oberhalb der Klaue führt – sofortiger Einsatz tierärztlicher Maßnahmen erforderlich!

